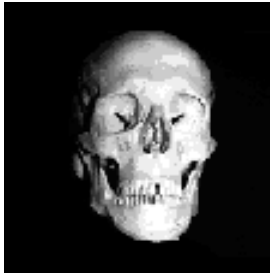
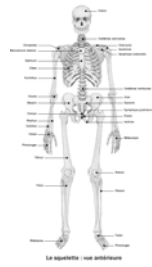


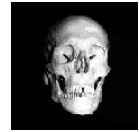ANATOMIE : OSTEOLOGIE

Licence STAPS 1ère année



Stéphane TANGUY

Département STAPS – Université d'Avignon et des pays de Vaucluse



INTRODUCTION

*** Structure complexe**

OSTEOCYTES

OSTEOIDE

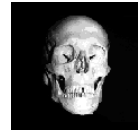SELS (Ca, Mg, Na, F, P)

*** Rôles**

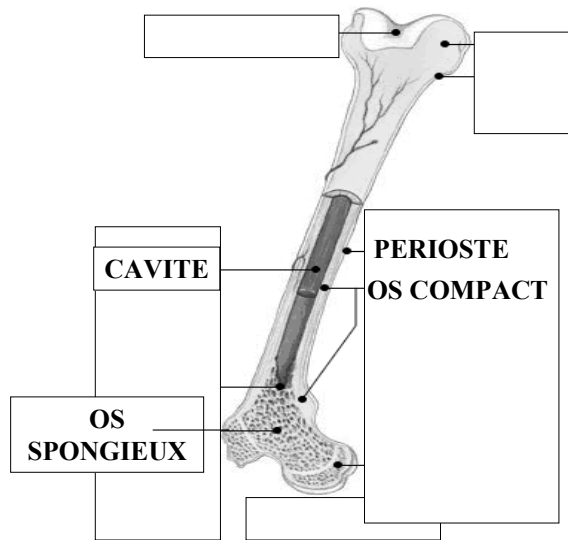
SQUELETTE

AUTRES : soutien, protection, stockage, physiologie

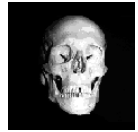Mots-clés :



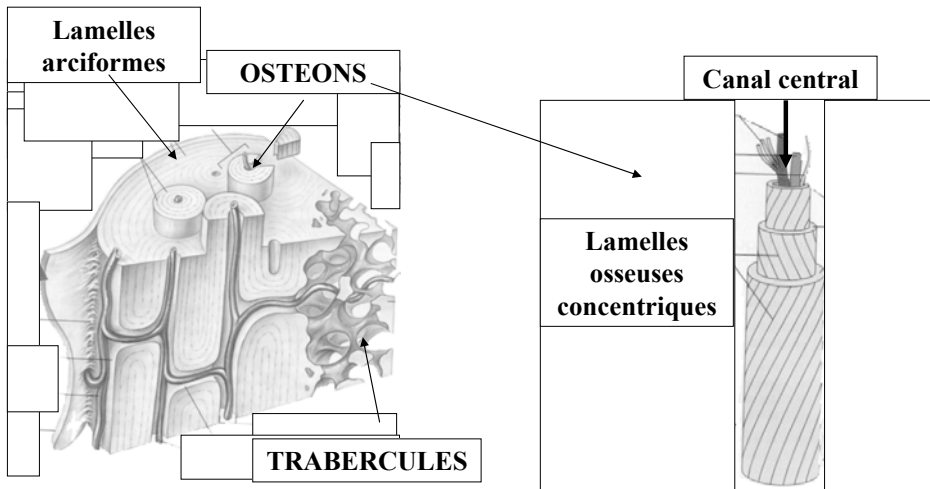
STRUCTURE : architecture



Mots-clés :



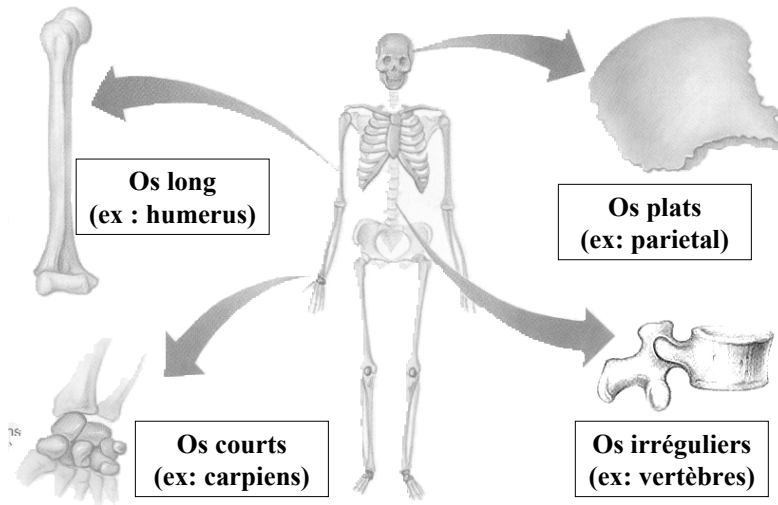
STRUCTURE : OS COMPACT / SPONGIEUX



Mots-clés :



STRUCTURE : Classification

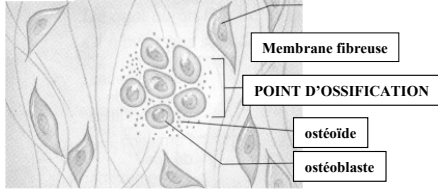


Mots-clés :

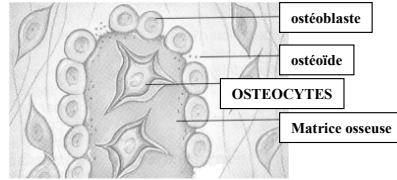


OSTEOGENESE : ossification intramembraneuse

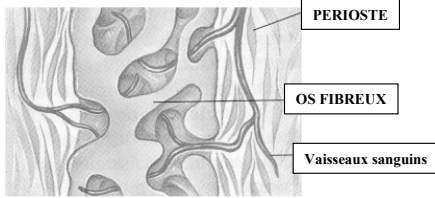
1- formation d'un point d'ossification



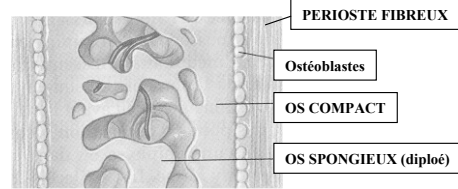
2- formation d'une matrice osseuse



3- formation de l'os fibreux et du perioste



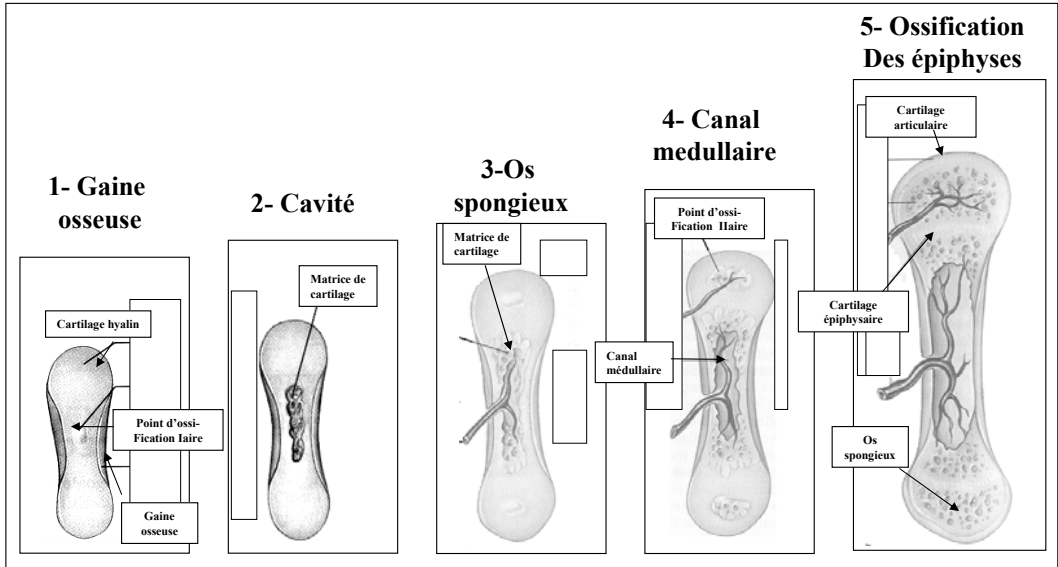
4- formation de l'os compact



Mots-clés :



OSTEOGENESE : ossification endochondrale



Mots-clés :



MORPHOLOGIE OSSEUSE : Nomenclature

*** Protubérances (saillies) d'insertions**

Tubérosité / crête / apophyse / ligne / tubercule /
epicondyle / epine

*** Protubérances (saillies) articulaires**

Tête / facette / condyle

*** Dépression et ouvertures**

Fossette / sillon / gouttière / foramen

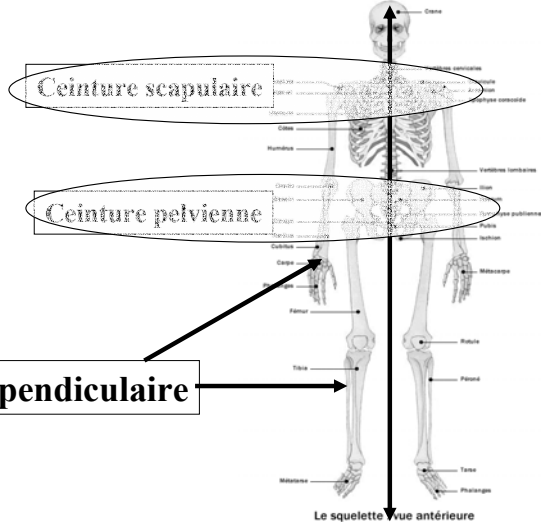
Mots-clés :



LE SQUELETTE HUMAIN

*** Squelette axial**

206 OS CONSTANTS

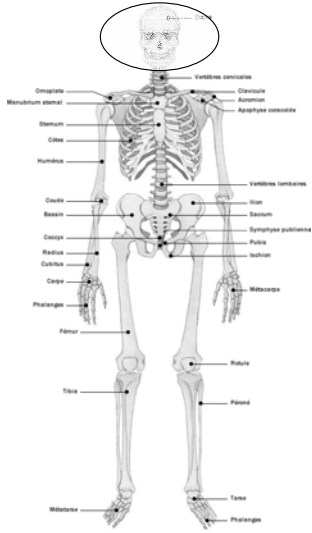


*** Squelette appendiculaire**

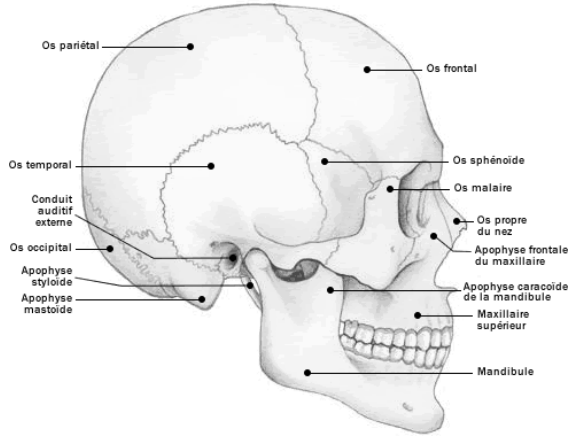
Mots-clés :



LE SQUELETTE HUMAIN : LE CRANE



Le squelette : vue antérieure

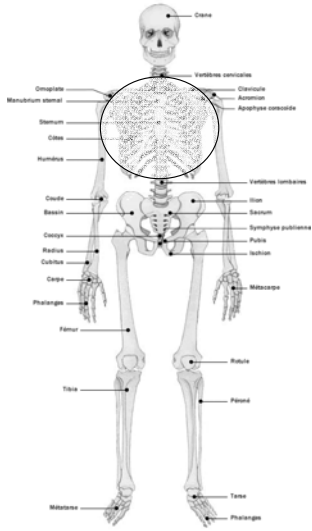


Crâne

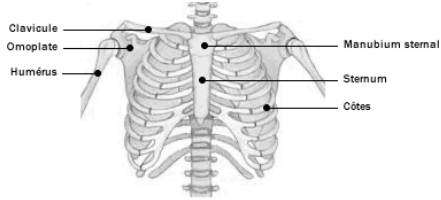
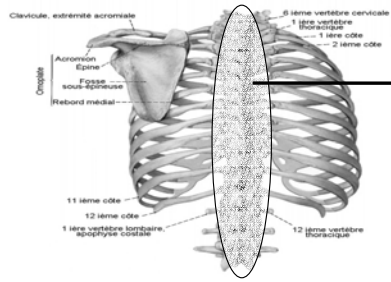
Mots-clés :



LE SQUELETTE HUMAIN : LE THORAX



Le squelette : vue antérieure



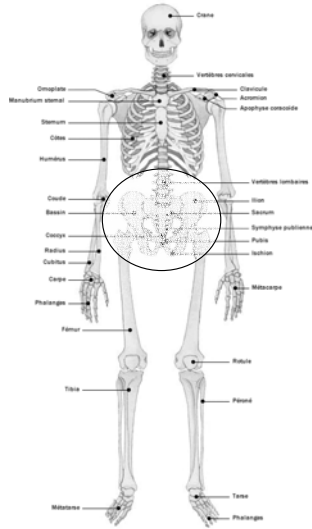
Cage thoracique

**VOIR
COURS
SUIVANTS**

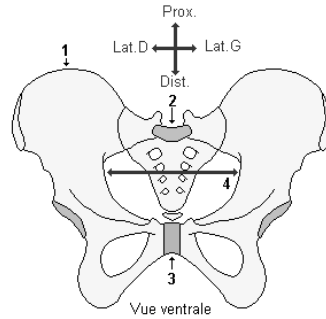
Mots-clés :



LE SQUELETTE HUMAIN : LE BASSIN



Le squelette : vue antérieure



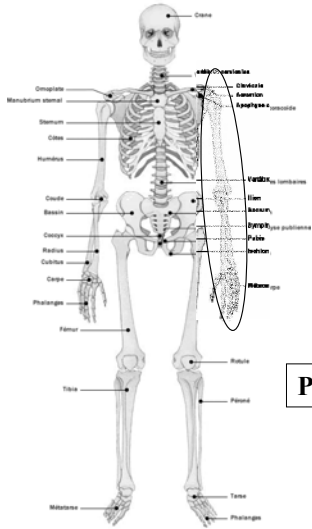
1- os coxal 2- sacrum 3- symphyse pubienne
4- détroit supérieur du bassin

La ceinture du membre inférieur est une structure ostéo-articulaire (fixe), composée des deux os coxaux, du sacrum en arrière, et de la symphyse pubienne en avant. Elle réunit le membre inférieur au tronc, et constitue un organe osseux de protection pour les viscères du bassin.

Mots-clés :



LE SQUELETTE HUMAIN : MEMBRE SUPERIEUR



HUMERUS

RADIUS
ULNA

CARPE

METACARPE

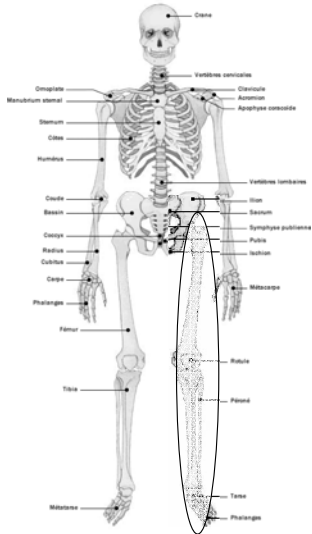
PHALANGE

Le squelette : vue antérieure

Mots-clés :



LE SQUELETTE HUMAIN : MEMBRE INFERIEUR



Le squelette : vue antérieure

FEMUR

PATELLA

**TIBIA
FIBULA**

TARSE

METATARSE

PHALANGE



ORGANISATION GENERALE :
PLAN

*** Diaporama 1 : LES TISSUS**

Nerveux / Muqueuse / Epithélial / Conjonctif / Musculaire

*** Diaporama 2 : OSTEOLOGIE**

Physiologie osseuse / Perioste / Corps humain / Fonction

*** Diaporama 3 : ARTHROLOGIE**

Classification / Structures d'adaptation / Mouvements

*** Diaporama 4 : MYOLOGIE** (à compléter avec cours de Physiologie)

Anatomie macroscopique /

Mots-clés :
